ANALISI RADIOLOGICA 3D CONE BEAM – RX CBCT

DOTT. ANDREA GIZDULICH

Da sempre le analisi per immagini sono state un indispensabile ausilio diagnostico per i clinici di tutte le specialità mediche odontoiatriche e tra queste di gran lunga le più diffuse sono state e sono le immagini radiografiche che hanno rappresentato sempre meglio negli anni il giusto rapporto tra danno radiogeno e utilità diagnostica.

La dosa radiogena assorbita, specifica per i diversi tessuti differentemente radiosensibili, rappresenta infatti il parametro che meglio definisce il danno tissutale a cui ci si espone ed ha portato alla definizione del principio **ALARA (**significa "**As Low As Reasonably Achievable**") proposto dalla ICRP, ed accolto dalla maggior parte delle normative nazionali ed internazionali che è un acronimo inglese atto a minimizzare i rischi conosciuti, mantenendo l'esposizione ai livelli più bassi ragionevolmente possibili.

Come sempre le tecnologie informatiche hanno garantito un sempre migliore utilizzo delle sorgenti ionizzanti permettendo negli ultimissimi anni di utilizzare le informazioni volumetriche ricavate da fasci di radiazioni conici che sono alla base dell'attuale sistema di analisi cone-beam. Contrariamente ai sistemi digitali bidimensionali che utilizzano come elemento di costruzione dell'immagine il pixel, l'immagine volumetrica viene ricostruita partendo dal voxel, ossia da un piccolo cubo che contiene le informazioni di densità del volume studiato. L'immagine può dunque essere ricostruita con software dedicati sia in forma tridimensionale che con visione stratigrafica da ogni punto di osservazione desiderato proprio girando i voxel e osservandone la facce a piacimento.

Le immagini TC ricavate sono ottenute con dosi di radiazioni sempre decisamente inferiori a quelle ottenibili con apparecchiature TC anche di terza generazione a tecnologia volumetrica capaci di immagini straordinarie ma con intensità di radiazione sempre superiori (Immagine 1). Ciò nonostante analizzare con apparecchiature CBCT non necessariamente significa utilizzare basse dosi di radiazioni che logicamente dipenderanno anche dal volume e dal tipo di tessuto studiato oltre che dal tipo specifico di apparecchiatura utilizzata, comunque fino ad un massimo di dose radiogena per un volume di 6x6 cm equivalenti ad una semplice radiografia panoramica dentale.

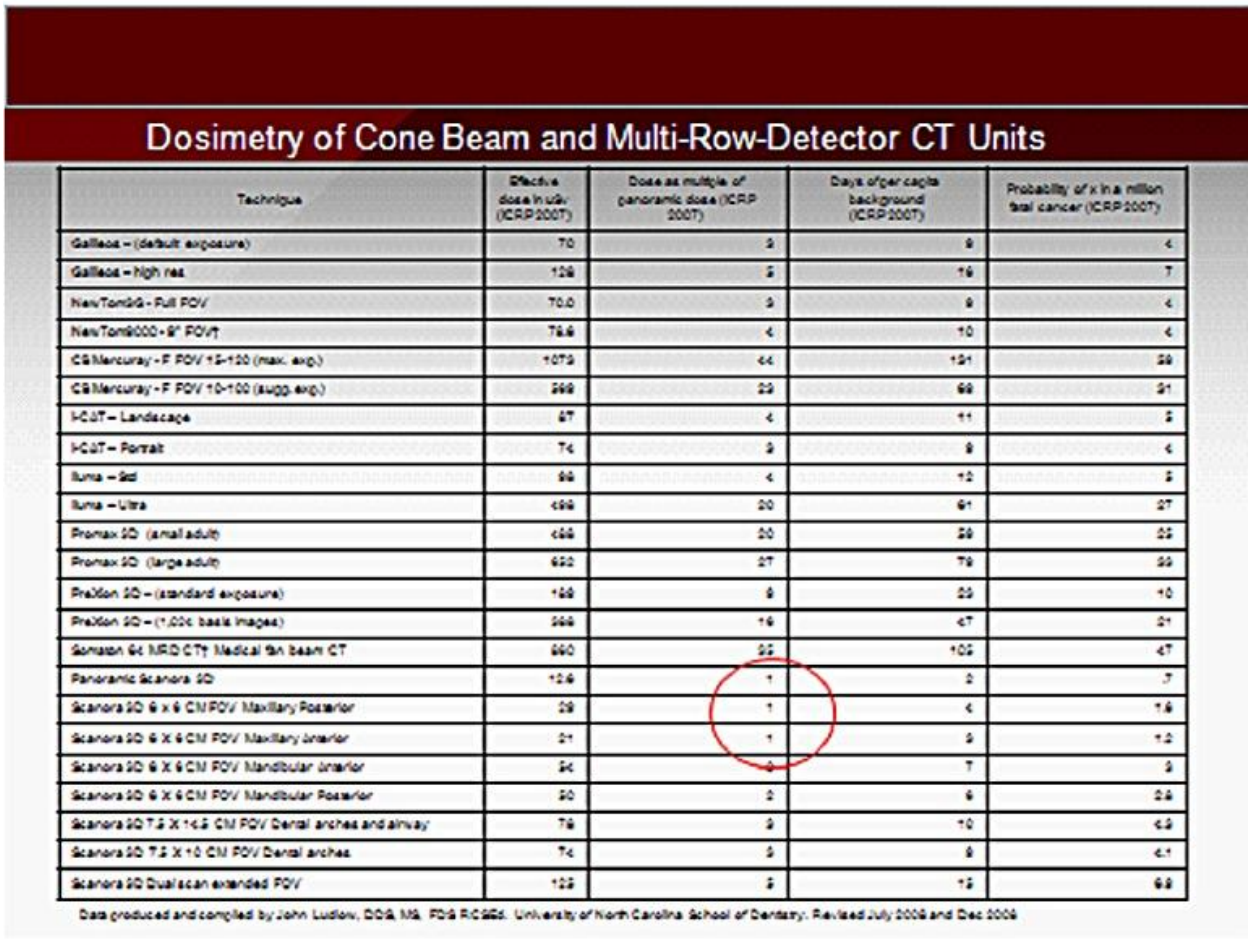

Dosimetry of Cone Beam and Multi-Row-Detector CT Units

Technique	Effective dose in uSv (ICRP 2007)	Dose as multiple of panoramic dose (ICRP 2007)	Days of per capita background (ICRP 2007)	Probability of x in a million fatal cancer (ICRP 2007)
Galileos – (default exposure)	70	3	8	4
Galileos – high res	126	5	16	7
NewTom5G - Full FOV	70.0	3	9	4
NewTom5000 - 9" FOV†	76.8	4	10	4
CB Mercuray - F FOV 15-120 (max. exp.)	1073	44	131	59
CB Mercuray - F FOV 10-100 (sugg.exp.)	568	23	69	31
I-CAT – Landscape	87	4	11	5
I-CAT – Portrait	74	3	9	4
Iluma – Std	99	4	12	5
Iluma – Ultra	<599	20	61	27
Promax 3D (small adult)	<488	20	59	23
Promax 3D (large adult)	652	27	79	33
Pralion 3D – (standard exposure)	169	9	23	10
Pralion 3D – (1,024 basis images)	369	16	47	21
Somaton 64 MRD CT† Medical fan beam CT	980	33	103	47
Panoramic Scanora 3D	12.6	1	2	.7
Scanora 3D 6 x 6 CM FOV Maxillary Posterior	28	1	4	1.6
Scanora 3D 6 X 6 CM FOV Maxillary Anterior	21	1	3	1.2
Scanora 3D 6 X 6 CM FOV Mandibular Anterior	24	1	7	3
Scanora 3D 6 X 6 CM FOV Mandibular Posterior	20	2	6	2.6
Scanora 3D 7.5 X 14.5 CM FOV Dental arches and airway	79	3	10	4.3
Scanora 3D 7.5 X 10 CM FOV Dental arches	74	3	9	4.1
Scanora 3D Dual scan extended FOV	133	5	15	6.8

Data produced and compiled by John Ludlow, DDS, MS, FDS RCSEd, University of North Carolina School of Dentistry. Revised July 2008 and Dec 2009

L'analisi volumetrica diretta da parte dell'odontoiatra offre poi un vantaggio di progettazione dell'analisi per immagine perché più accuratamente mirata alla diagnosi ed al procedimento terapeutico che si vuole programmare sul paziente. Appare infatti riduttivo e semplicistico attribuire all'apparecchiatura radiografica una discrepanza di misura del tessuto analizzato quanto più realisticamente ad una diversa proiezione della sezione analizzata (immagine 2 e 3). È così possibile individuare strutture anatomiche complesse e operare strategie terapeutiche predicibili.

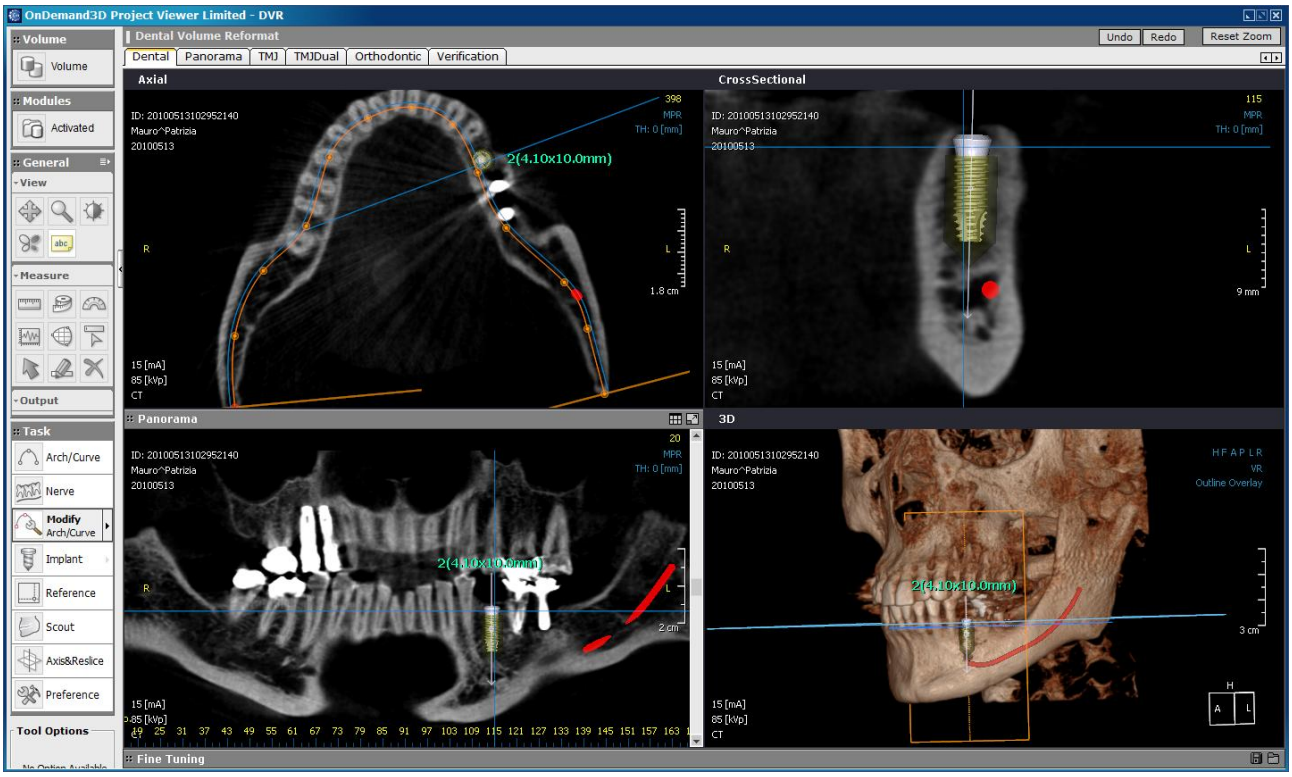

Le applicazioni cliniche di tali dettagli anatomici investono dunque ogni campo dell'odontoiatrica potendo studiare con la stessa esposizione a radiazioni ionizzanti diverse aree dall'analisi delle ATM (immagine 4 e 5),

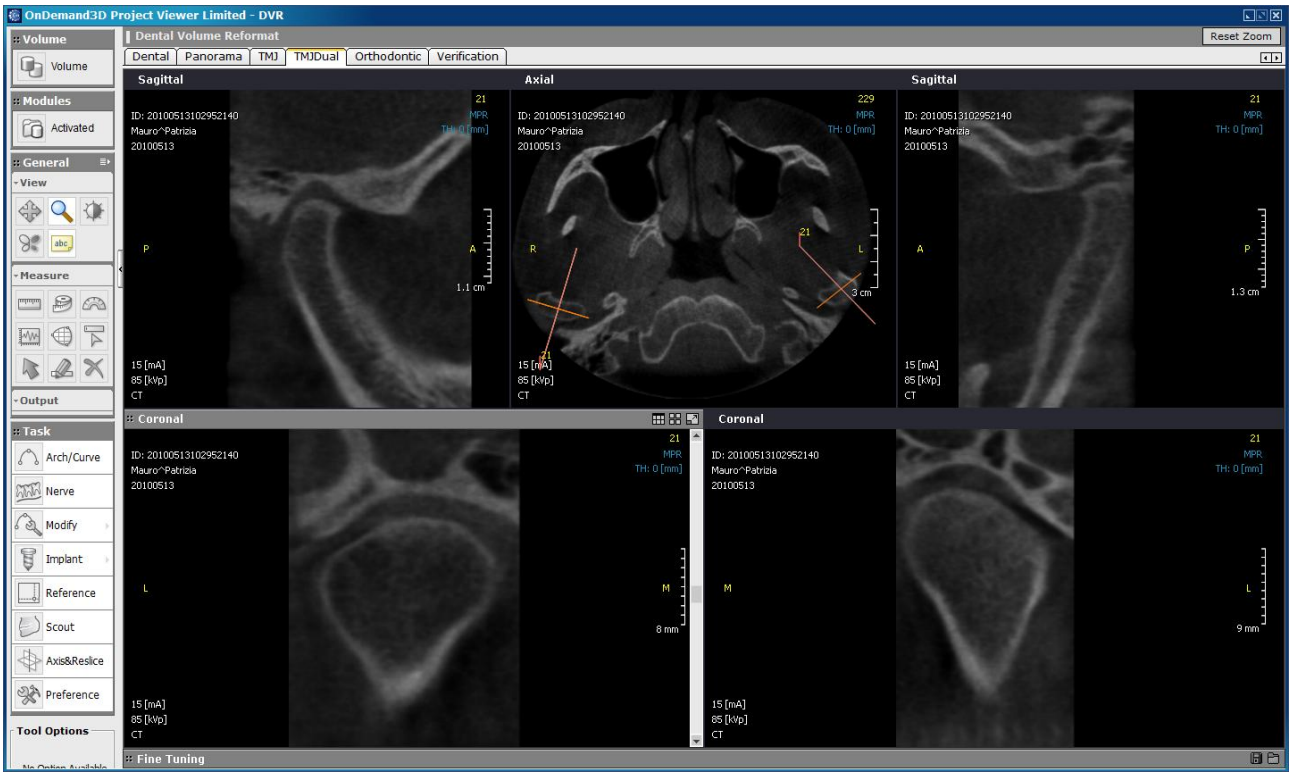

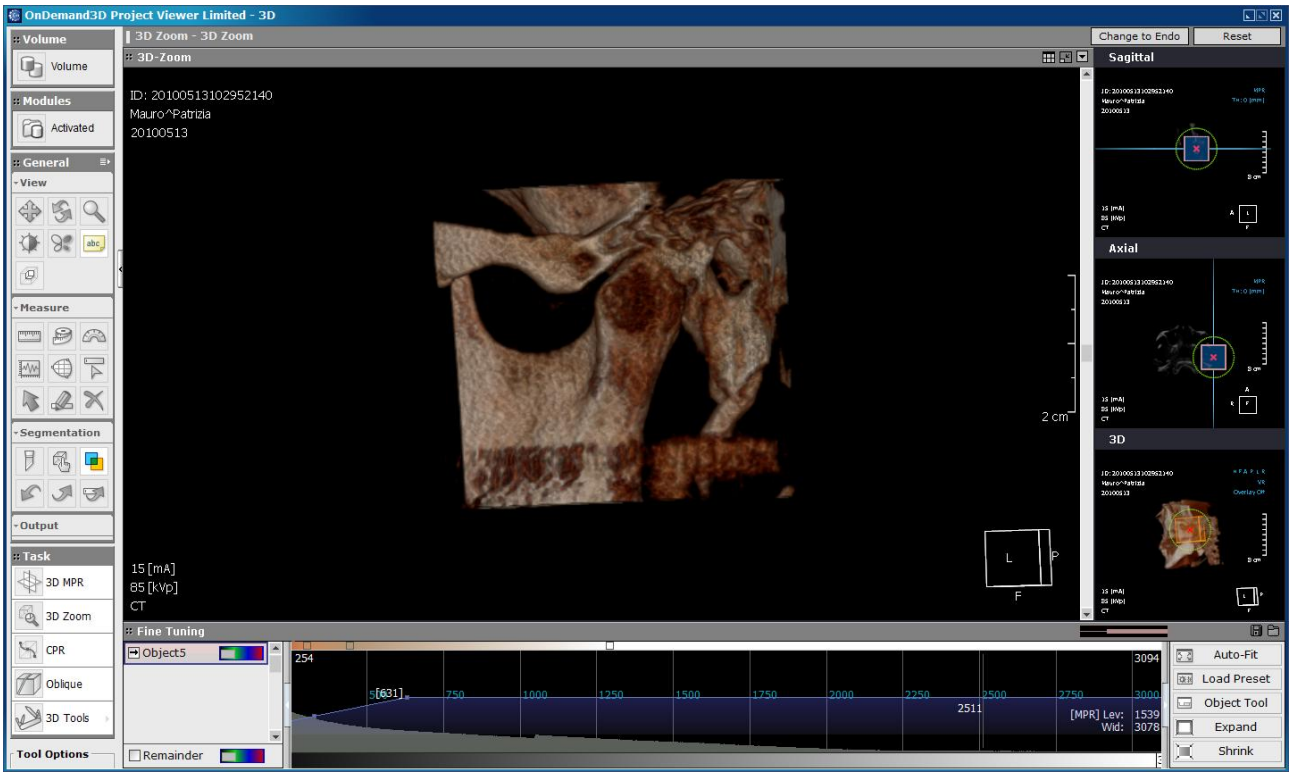

Allo studio morfologico e di crescita cranica per studi cefalometrici utilizzati in ortognatodonzia (immagine 6)

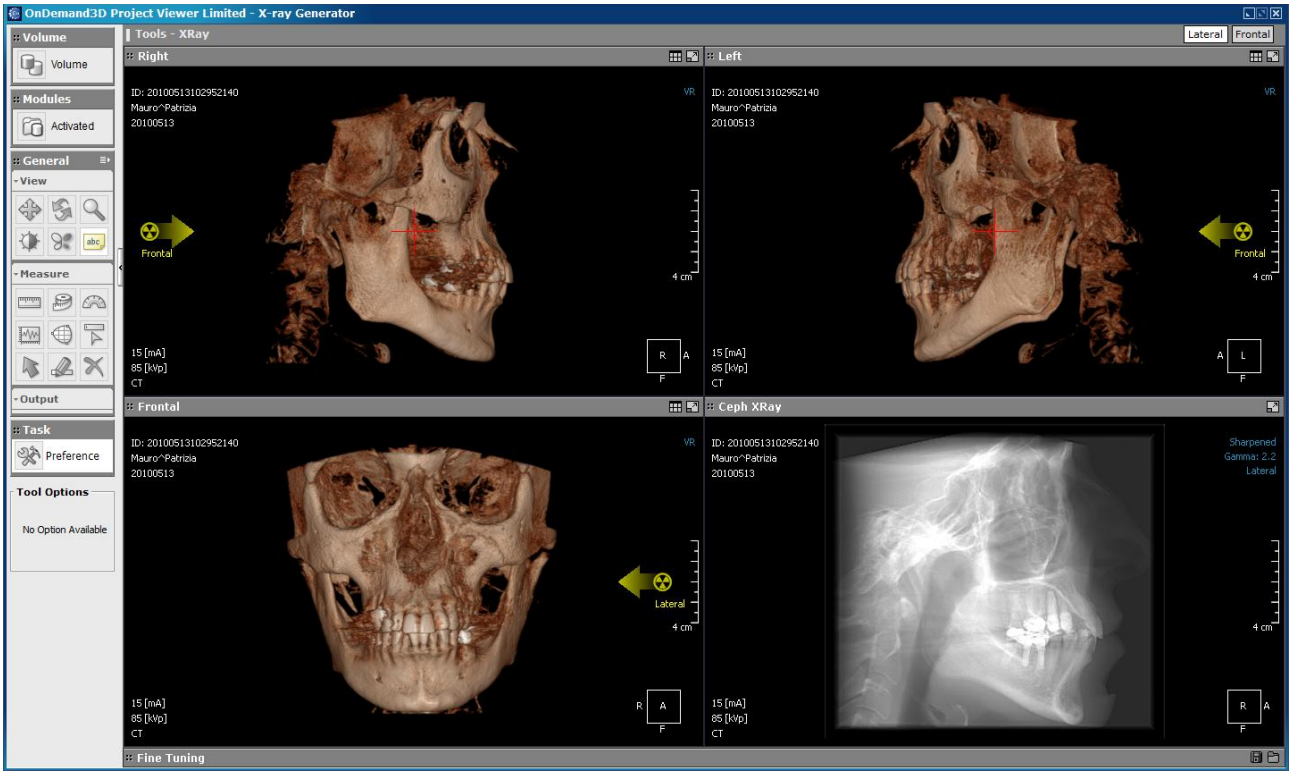

O ricostruire la classica immagine ragiografica panoramica (immagine 7)

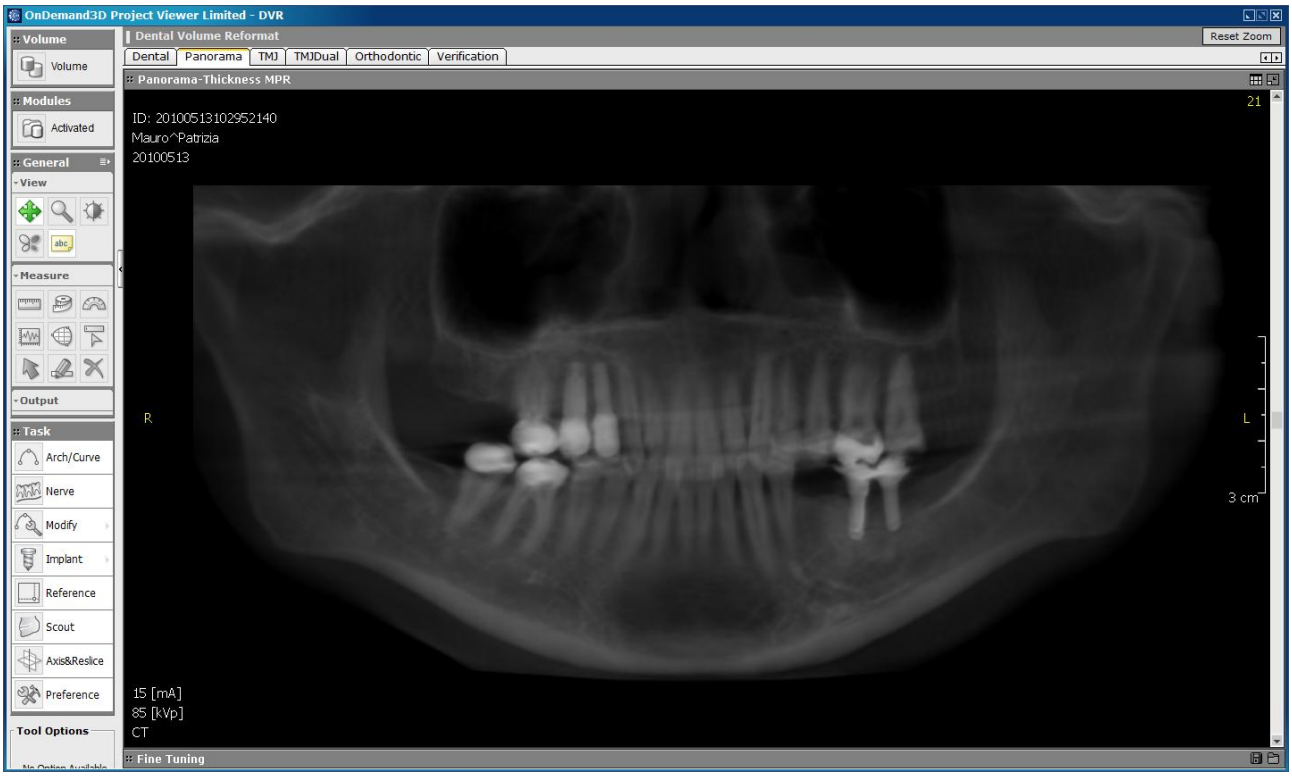

O analizzare la presenza di lesioni periapicali minimali per

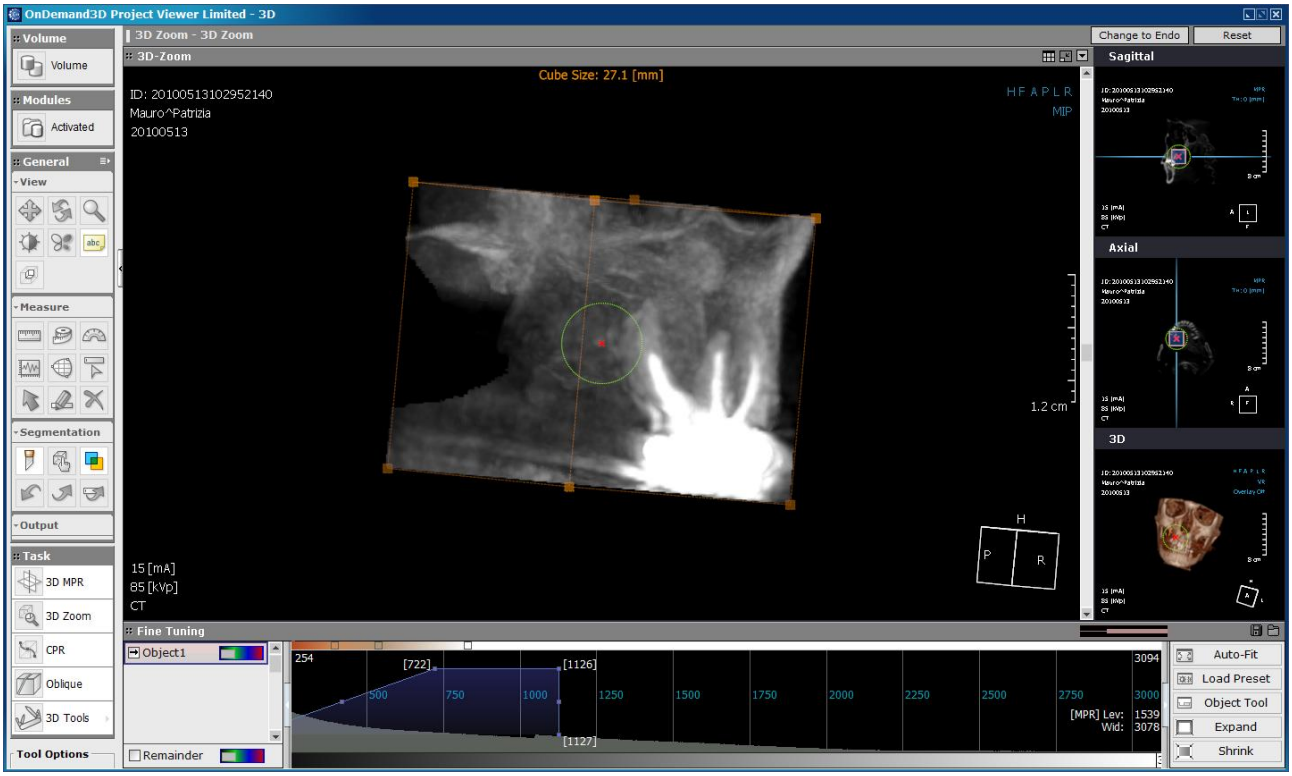

O le sezioni TC che più conosciamo

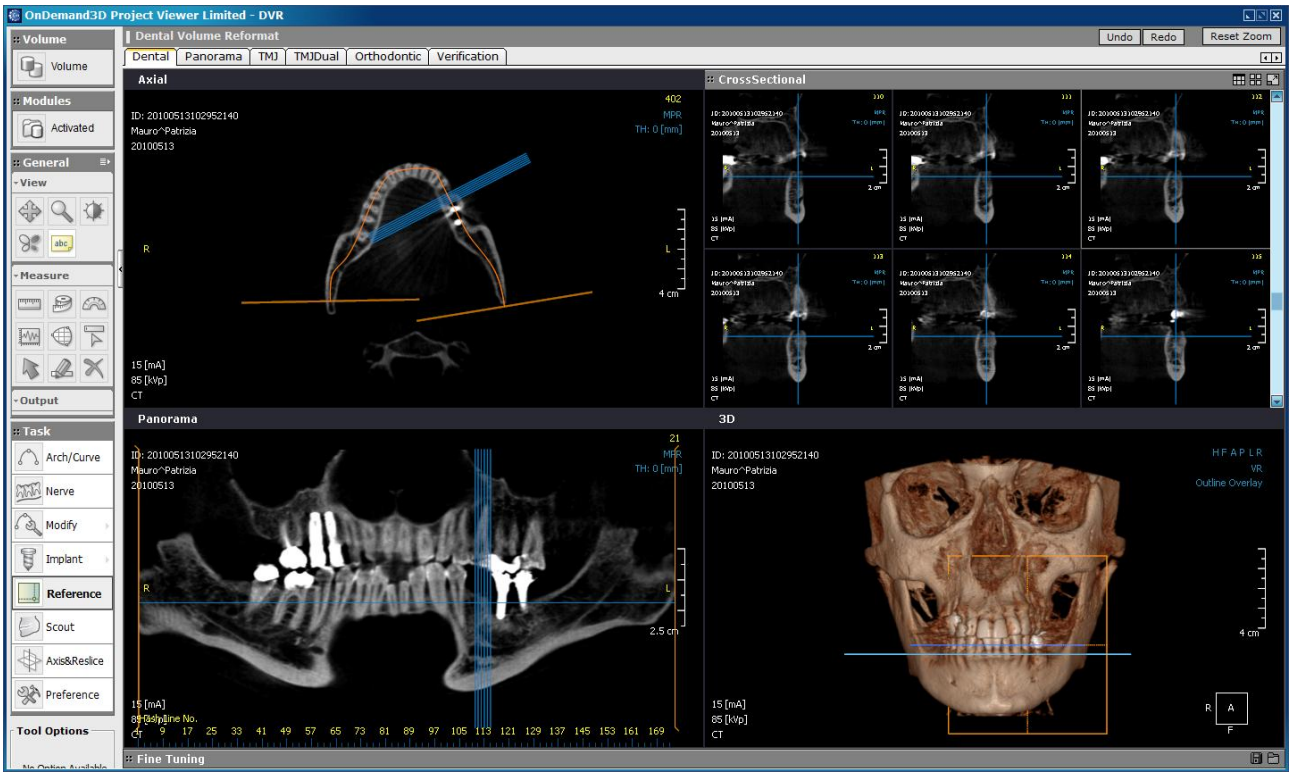

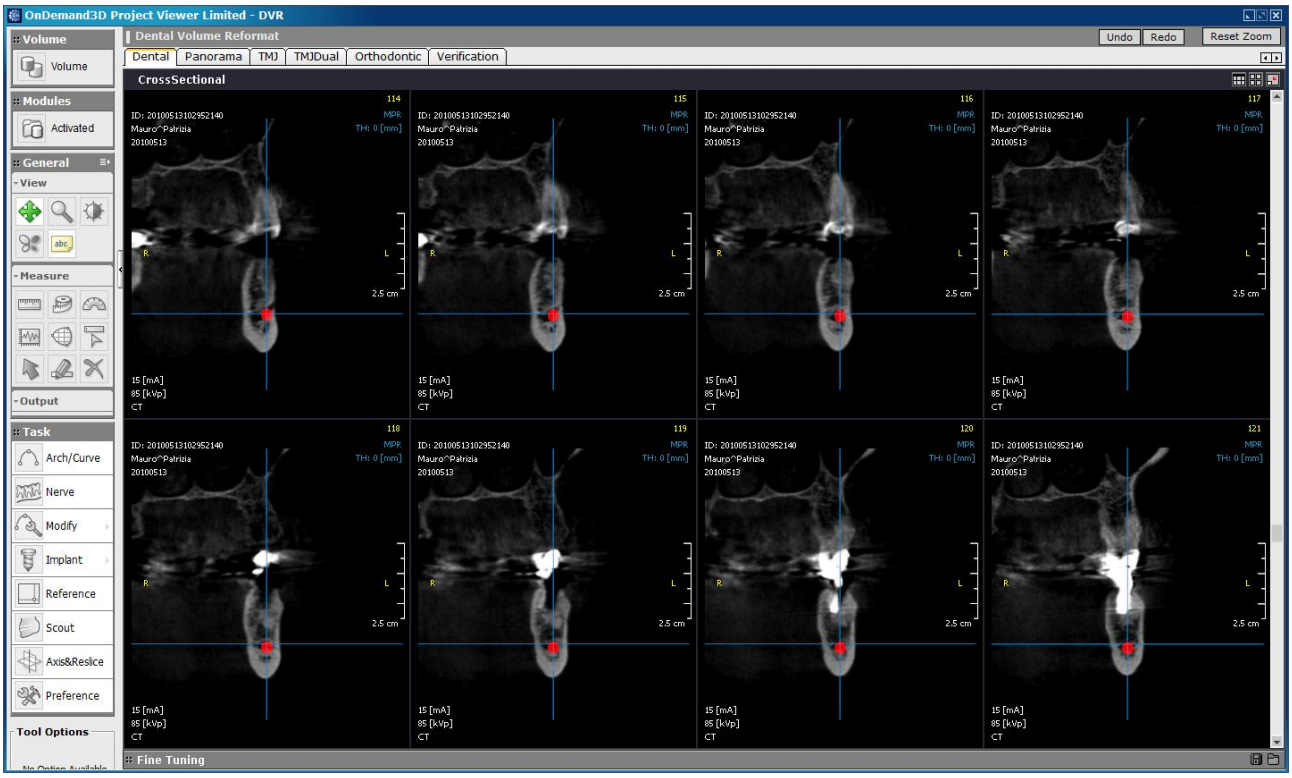

Bibliografia

1.Horner K, Islam M, Flygare L, Tsiklakis K, Whaites E (2009) “Basic Principles for Use of Dental Cone Beam CT: Consensus Guidelines of the European Academy of Dental and Maxillofacial Radiology”, Dentomaxillofacial Radiology 38, 187-195.

2.Health Protection Agency: The Radiation Protection Implications of the Use of Cone Beam Computed Tomography (CBCT) in Dentistry - What You Need to Know.

3. Cevidanes LH, Hajati AK, Paniagua B, Lim PF, Walker DG, Palconet G, Nackley AG, Styner M, Ludlow JB, Zhu H, Phillips C. Quantification of condylar resorption in temporomandibular joint osteoarthritis. Oral Surg Oral Med Oral Pathol Oral Radiol Endod. 2010 Apr 8

4. Ludlow JB, Gubler M, Cevidanes L, Mol A. Precision of cephalometric landmark identification: cone-beam computed tomography vs conventional cephalometric views. Am J Orthod Dentofacial Orthop. 2009 Sep;136(3):312.e1-10